UNIVERSITÉ PARIS-VI

FACULTÉ DE MÉDECINE PITIÉ-SALPÊTRIÈRE

ANNÉE 1971 **THÈSE** N°

POUR LE

DOCTORAT EN MÉDECINE

(Diplôme d'État)

PAR

Gérard DROBINSKI

Né le 15 Septembre 1945 à Paris-12e

Externe des Hôpitaux de Paris

Présentée et soutenue publiquement le

LA DISSOCIATION ELECTRO-MECANIQUE D'APPARITION SUBITE DANS LES RUPTURES DU CŒUR PAR INFARCTUS DU MYOCARDE

Président : Monsieur J. FACQUET (Professeur)

DACTYLO-SORBONNE

8, Rue Casimir-Delavigne

PARIS-VIe

1971

UNIVERSITÉ PARIS-VI

FACULTÉ DE MÉDECINE PITIÉ-SALPÊTRIÈRE

ANNÉE 1971 **THÈSE** N°

POUR LE

DOCTORAT EN MÉDECINE

(Diplôme d'État)

PAR

Gérard DROBINSKI

Né le 15 Septembre 1945 à Paris-12e

Externe des Hôpitaux de Paris

Présentée et soutenue publiquement le

LA DISSOCIATION ELECTRO-MECANIQUE D'APPARITION SUBITE DANS LES RUPTURES DU CŒUR PAR INFARCTUS DU MYOCARDE

Président : Monsieur J. FACQUET (Professeur)

DACTYLO-SORBONNE

8, Rue Casimir-Delavigne

PARIS-VIe

1971

UNIV.
LEIDEN
BIBL.

A mes parents

Avec toute ma reconnaissance

Qu'ils trouvent ici l'expression
de mon affection

A ma femme

A mon fils

Avec toute ma tendresse

A tous ceux qui me sont chers

Digitized by the Internet Archive
in 2026

https://archive.org/details/IA41549016_0049

A notre Maître

Monsieur le Professeur Jean FACQUET

Professeur au C.H.U. Pitié-Salpêtrière

Professeur au Collège de Médecine
des Hôpitaux de Paris

Médecin des Hôpitaux

Qui nous a fait le très
grand honneur d'accepter
la présidence de cette
thèse

Qu'il veuille trouver ici
l'expression de notre
gratitude pour la bien-
veillance qu'il nous a
toujours témoignée et l'aide
qu'il nous a prodiguée

Avec l'assurance de notre
respectueux attachement

A notre Maître

Monsieur le Professeur Agrégé A. MILHAUD

Professeur agrégé à la Faculté d'Amiens

Médecin des Hôpitaux

Qui nous a inspiré ce travail et conseillé dans sa réalisation

Nous lui devons notre plus vive gratitude à plus d'un titre. Nous le remercions en particulier pour la confiance dont il nous a honoré et pour l'enseignement dont il nous a fait bénéficier

En témoignage de notre profonde reconnaissance

A Monsieur le Professeur Agrégé Y. GROSGOGEAT

Professeur agrégé à la Faculté

Médecin des Hôpitaux de Paris

Que nous remercions vivement
pour sa bienveillance à
notre égard

A nos Maîtres dans les Hôpitaux

Monsieur le Professeur GILBERT-DREYFUS

Monsieur le Professeur M. LAMOTTE

Monsieur le Professeur agrégé M. MERCADIER

Monsieur le Professeur L. LEGER

Monsieur le Professeur J. LOEPER

Monsieur le Docteur RYCKEWAERT

Monsieur le Professeur P. MORIN

Monsieur le Professeur J. FACQUET

Monsieur le Professeur Y. BOUVRAIN

Monsieur le Professeur J. LENEGRE

LA DISSOCIATION ELECTRO-MECANIQUE D'APPARITION SUBITE DANS LES RUPTURES DU COEUR PAR INFARCTUS DU MYOCARDE

-:-

P L A N

I - Introduction

II - Présentation de 4 observations et discussion

III - Etat actuel de la question : Rupture du coeur dans l'infarctus du myocarde

A. Facteurs favorisants

B. Tableau de la rupture

C. Constatations anatomiques

IV - L'électrocardiogramme dans les ruptures du coeur ; nouvelles techniques de surveillance et résultats.

V - Différentes théories de la dissociation électro-mécanique

VI - Possibilités thérapeutiques en cas de rupture de la paroi libre du coeur

VII - Conclusions.

-:-

I - INTRODUCTION

-:-

La rupture du coeur est une complication grave et précoce de l'infarctus du myocarde. De nombreux travaux lui ont été consacrés, aussi bien par des cliniciens que par des anatomistes.

La première constatation antomique date de 1647. Elle est rapportée par HARVEY chez un malade qui se plaignait de paroxysmes douloureux thoraciques.

De nombreux auteurs ont attaché leur nom à l'étude des ruptures spontanées du coeur, parmi lesquels il faut citer MORAUD (1732), GALEATI (1757) MORGAGNI (1765), HOGSON (1815), et ZIEGLER la même année en Allemagne.

La première moitié du siècle a vu se préciser les facteurs étiologiques et les données anatomiques, surtout sur l'impulsion de l'école anglo-saxonne avec KRUMBHAAR et CROWELL (1925), DAVENPORT (1928), BERESFORD et EARL (1930), EDMONSON et HOXIE (1942), puis plus tard OBLATH (1952), MAHER MALLORY (1956).

Deux études françaises très importantes ont été réalisées ces dernières années par MAURICE et Coll. sur 26 observations personnelles en 1959, et par OPPERMAN et Coll. en 1963, étude portant sur 43 observations.

La rupture du ventricule gauche au cours de l'infarctus du myocarde reste un accident très grave. Lorsque la rupture intéresse la paroi libre, l'évolution est en règle rapidement fatale. L'étude des facteurs favorisant n'apportent pas des renseigne-

ments permettant de prévoir la rupture, et les nombreux signes cliniques prémonitoires qui ont été décrits sont inconstants et infidèles.

Des études plus récentes ont cherché à définir des signes plus fidèles, en particulier électrocardiographiques, et si la prise d'un électrocardiogramme était exceptionnelle lors d'un arrêt circulatoire, elle est devenue plus fréquente depuis la création de centres de surveillance intensive.

C'est grâce à la surveillance intensive de 4 malades atteints d'infarctus du myocarde, hospitalisés dans le centre de réanimation du service du Professeur FACQUET à l'hôpital de la Salpêtrière que nous avons pu suivre une évolution électrocardiographique particulière lors de l'arrêt circulatoire dû à une rupture du coeur.

-:-

II - PRESENTATION DE QUATRE OBSERVATIONS ET DISCUSSION

-:-

Nous présentons quatre observations de rupture du coeur où l'aspect de l'ECG a pu être suivi en même temps que l'évolution clinique. Les observations sont présentées dans l'ordre chronologique; leur intérêt est inégal:

- la 1ère observation montre la découverte du phénomène de dissociation électro-mécanique lors de l'arrêt circulatoire.

- les 2ème et 3ème observations nous semblent démonstratives par les documents recueillis.

- Dans la 4ème observation, le phénomène de dissociation électro-mécanique nous semble s'être produit, mais nous ne pouvons en apporter la preuve.

Les quatre malades ont été placés sous surveillance intensive, en chambre de réanimation. l'ECG est surveillé à partir d'un poste central où existe un système d'alarme électronique qui décèle les anomalies de fréquence des complexes QRS, et fait résonner dans ce cas une sonnerie. Le poste central possède en outre un écran qui permet de surveiller l'ECG des malades. En cas d'anomalie, il est possible d'enregistrer le tracé de surveillance électronique. Enfin, au lit de chaque malade placé sous surveillance, existe un oscilloscope où peut être lu l'ECG.

Diverses techniques,particulières ont été utilisées dans la surveillance et le traitement de ces malades.

- L'enregistrement de longue durée consiste à recueillir le tracé ECG à vitesse réduite sur papier. La vitesse de déroulement est en général de 5 mm par seconde, mais peut être plus rapide: 10 mm seconde. L'enregistrement peut se faire soit dans la chambre du patient relié directement à l'appareil, soit dans le poste de surveillance en recueillant le tracé de surveillance électronique, ce qui a l'avantage de ne pas supprimer le monitoring durant l'enregistrement (5). Ce type d'enregistrement permet d'évaluer avec précision la fréquence des extrasystoles en en comptant le nombre pendant un temps donné (6,48)

- L'apport de certains médicaments est réalisé au moyen d'un perfuseur électrique relié à un cathéter à double lumière, ce qui assure un débit médicamenteux stable et constant (50,51). Cette technique a pu être adaptée aux malades devant être transportés (36).

- En cas d'arrêt circulatoire, la technique de réanimation utilisée comporte le massage cardiaque externe et la ventilation à l'oxygène pur. L'électro-cardiothérapie et les diverses drogues sont utilisées à la demande. Cette technique de réanimation a été déjà souvent décrite (32, 49, 52, 55).

-:-

1ère observation

M. MAR... Lionel, âgé de 56 ans, entre dans le service le 4 novembre 1967, adressé pour un infarctus du myocarde ayant débuté le 31 octobre par une douleur thoracique brutale constrictive et prolongée. On note comme seul antécédent une oppression d'effort depuis 10 ans sans douleur thoracique (montée des étages ou marche rapide).Rien d'autre n'est signalé, en particulier, il n'y a pas d'hypertension artérielle.

A l'entrée, l'état clinique est satisfaisant, la pression artérielle est à 115/70, il n'y a pas de signe de choc et tous les pouls périphériques sont perçus. Le reste de l'examen montre une obésité modérée, un xanthélasma bilatéral des paupières et un gérontoxon bilatéral.

l'ECG révèle un infarctus postéro-diaphragmatique et un bloc auriculo-ventriculaire du 2ème degré. Les transaminases sont élevées avec des G.O.T. à 40 mu/ml (normal 12 mu/ml).

Le malade est placé sous surveillance et un traitement est entrepris: héparine à la dose de 300 mg par 24 heures avec hémisuccinate d'hydrocortisone à la dose de 400 mg par jour. Enfin, pendant 3 jours, sont apportées en perfusion 4 ampoules de 0,2 ml par jour d'isoprotérénol.

L'évolution clinique est satisfaisante: la pression artérielle se maintient autour de 100 mm de mercure de maxima, le bloc disparaît, et l'ECG montre un rythme sinusal avec un espace pR à 20/100 de seconde.

Le 8 novembre à 7 heures du matin, un médecin se trouve par hasard près de la chambre du malade, dont l'état n'inspire pas jusque là d'inquiétude. Soudain le médecin voit le malade faire une crise convulsive généralisée, en rapport avec un arrêt circulatoire que confirme l'examen immédiat: absence de pouls fémoral et mydriase bilatérale, Le réanimateur note dans le même temps sur l'écran de

surveillance placé dans la chambre du malade des complexes QRS normaux par leur aspect et leur fréquence; cet aspect de l'ECG est normal, et de ce fait, le médecin de garde qui se trouve au poste central ne l'enregistre pas.

Une réanimation est entreprise selon la technique de ressuscitation décrite ci-avant. Après quelques minutes, l'activité électrique se dégrade et ne redeviendra plus normale; le massage cardiaque externe et la réanimation sont poursuivis une vingtaine de minutes.

L'autopsie montre un volumineux infarctus récent transmural, postérieur, avec rupture cardiaque en zone infarcie, et hémopéricarde de 500 millilitres. L'infarctus est dû à une thrombose de l'artère coronaire droite au contact d'une plaque athéromateuse.

2ème Observation

Madame MOR... Renée, âgée de 67 ans, est admise d'urgence en réanimation le 20 mars 1968 pour infarctus du myocarde ayant débuté quelques heures plus tôt; cette femme, quelques heures avant son admission, aurait fait un arrêt cardiaque qui a cédé au massage cardiaque externe.

On ne note pas d'antécédent d'angine de poitrine par contre il existe depuis la ménopause à l'âge de 50 ans une hypertension artérielle avec une maxima à 200.

A l'entrée, la malade est en état de choc avec une chute tensionnelle à 80/50, le coeur est régulier et rapide, avec galop protodiastolique; il n'y a pas de frottement péricardique; l'examen des poumons, de l'abdomen et de l'appareil nerveux est normal.

L'électrocardiogramme montre un infarctus antéroseptal.

La malade est placée sous surveillance et un trai-

tement est entrepris: par l'héparine à la dose de 300 mg par jour, et métaraminol, arrêté après une journée. Dans l'après-midi, on constate une oligurie qui persiste jusqu'au lendemain (60 centimètres cubes de diurèse en 18 heures); cependant le 21 mars dans l'après-midi, la pression artérielle se stabilise à 115/75 et la diurèse se normalise; dans la soirée, la malade se plaint d'une douleur précordiale et on note un frottement péricardique.

Le 22 mars dans l'après-midi survient un brusque arrêt circulatoire, avec absence de pouls fémoraux une réanimation est entreprise pendant 30 minutes sans résultat avec intubation trachéale et respiration assistée; pendant cette réanimation, alors que la malade est en état de mort clinique avec mydriase bilatérale, il existe une activité électrique spontanée:

- Du début de l'arrêt circulatoire (minute 0) au temps 1 minute 6 secondes, on note des complexes fins et réguliers, de fréquence 90, se rapprochant par leur aspect des complexes enregistrés en position précordiale V3 sur l'ECG d'entrée. Ces complexes sont nettement visibles au milieu des arctéfacts du massage cardiaque externe (tracé nº1)

- Puis succède une période de 1 minute 20 secondes (de 1 minute 7 sec. à 2 minutes 27 sec. après l'arrêt circulatoire) pendant laquelle aucun accident n'est visible, ni auriculaire, ni ventriculaire. Pendant cette période, on pratique successivement massage cardiaque externe, puis entraînement électrosystolique et de nouveau massage. On note alors pendant 48 secondes quelques complexes ventriculaires élargis, de durée 16/100 de seconde, irréguliers (fréquence: environ 85). Après 20 minutes, une circulation efficace n'a pu être rétablie, une mydriase est installée et l'on arrête toute tentative de traitement.

- Pendant 15 minutes après l'arrêt du massage cardiaque externe persiste une activité électrique sans aucune efficacité mécanique: le tracé est fait

MOR... R le 22/3/68 vitesse : 25 mm/sec

N° 1 - Depuis l'arrêt circulatoire pendant 1 minute 6 secondes, pendant le massage cardiaque externe.
N° 2 - Bloc auriculo-ventriculaire complet pendant 3 minutes après l'arrêt du massage cardiaque.
N° 3 - Complexes QRS visibles, absence d'activité auriculaire.

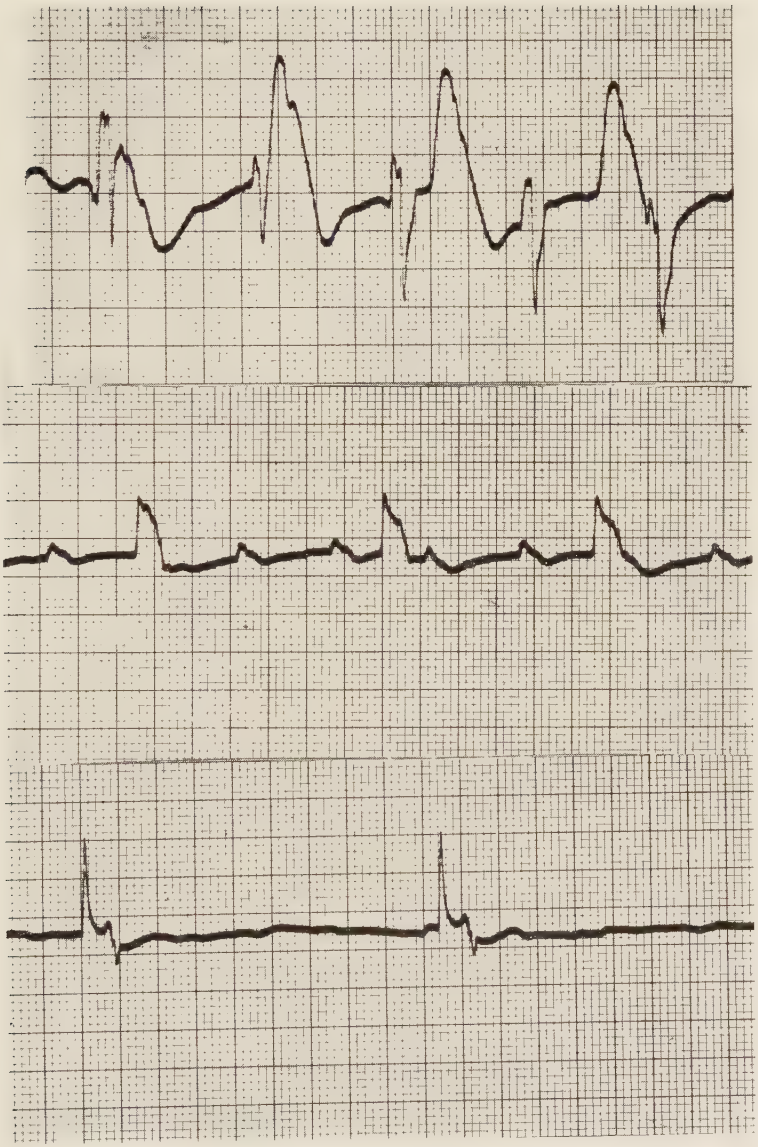

de complexes élargis, de fréquence 50; on note des ondes P régulières (fréquence 180), indépendantes des complexes QRS; bloc auriculo-ventriculaire complet pendant 3 minutes (tracé nº2). Puis, s'inscrivent des complexes ventriculaires élargis, durant 16/100 de secondes, de fréquence 27 ou 28, sans activité auriculaire visible. Les pupilles de la malade sont en mydriase, il n'y a pas de pouls fémoral. Une thoracotomie exploratrice est pratiquée dans la chambre de la malade et découvre un hémopéricarde supérieur à 300 millilitres, qui est aspiré. On vérifie que le coeur ne bat pas, alors que des complexes QRS sont visibles (tracé nº3).

L'autopsie révèle un infarctus myocardique récent antéro-septal, étendu, transmural, avec rupture de la paroi libre antérieure, lié à une sténose athéromateuse de l'interventriculaire antérieure.

3ème observation

Monsieur WAN... Max, âgé de 78 ans, entre dans le service le 28 août 1969 adressé pour un infarctus du myocarde antérieur étendu compliqué de troubles du rythme et de la conduction. L'interrogatoire trouve comme seul antécédent une hypertension artérielle à 190 de maxima depuis 2 ans.

A l'entrée, l'état clinique est satisfaisant, la pression artérielle est à 175/100, la douleur thoracique est atténuée mais va persister pendant toute l'évolution.

L'ECG montre un infarctus antéroseptal étendu avec un espace PR mesurant 24/100 de seconde, un bloc de branche droite incomplet et de nombreuses extrasystoles ventriculaires.

Le malade est placé sous surveillance et un traitement par l'héparine à la dose de 240 mg par jour est mis en route.

Un enregistrement de longue durée est entrepris afin de compter les extrasystoles ventriculaires. Durant cet enregistrement survient un brusque arrêt circulatoire; la réanimation par massage cardiaque externe, intubation trachéale et respiration assistée est inefficace. Il faut noter qu'à aucun moment, les alarmes qui indiquent au poste central un arrêt ou une perturbation des complexes QRS n'ont sonné, ce qui signifie qu'il n'y a eu ni asystole électrique ni fibrillation ventriculaire. L'enregistrement à la vitesse de 5 mm/seconde montre la séquence exacte des troubles électrocardiographiques :

- le rythme de base est régulier avec une fréquence de 120/minute (tracé n° 4) avant l'arrêt circulatoire.

- on note 5 minutes 15 secondes avant l'arrêt circulatoire une bradycardie à 40/minute pendant 1 minute et 5 secondes (tracé N°5). Aucun accident auriculaire n'est visible.

- puis succède un rythme régulier avec une fréquence à 85 pendant 3 minutes 30 secondes jusqu'à l'arrêt circulatoire (tracé N°6).

- après l'arrêt circulatoire, on note les artéfacts du massage cardiaque externe et un rythme régulier à 60/ minute où la morphologie des complexes est inchangée. Il n'y a pas d'asystole (tracé N°7).

- Après 7 minutes d'arrêt circulatoire apparaît un rythme à 24 par minute. L'aspect des complexes ventriculaires reste inchangé, mais on ne voit pas d'accident auriculaire (tracé n°8).

Par analogie avec les observations antérieures, 2 points nous ont paru évocateurs:

- la persistance d'une activité électrique du coeur après la constatation de la mort clinique.

- la persistance de l'ECG avec des complexes ventriculaires fins, au moment et après l'arrêt circulatoire.

Nous avons ainsi pu écrire dans la lettre destinée au service d'anatomo-pathologie de l'hôpital qu'il s'agissait d'une perforation ventriculaire.

L'autopsie montre une hypertrophie ventriculaire gauche , avec athérome systémique et coronarien. Il existe un infractus antéroseptal massif et étendu, par thrombose de l'interventriculaire ~~antérieure~~ avec rupture de la paroi antérieure du ventricule gauche et hémopéricarde de 450 millilitres.

WAN... M le 29/8/69 vitesse de déroulement : 5 mm/sec.

n° 4 - Rythme de base : fréquence 120/mn

n° 5 - Bradycardie à 40 pendant 1 minute 5 secondes avant l'arrêt circulatoire

n° 6 - Fréquence à 85 avant l'arrêt circulatoire pendant 3 minutes 30 secondes

WAN... M le 28/8/69 vitesse de déroulement : 5 mm/sec.

n° 7 - Arrêt circulatoire, massage cardiaque externe, fréquence ventriculaire spontanée 60 pendant 7 minutes

n° 8 - Après 7 minutes d'arrêt circulatoire, fréquence ventriculaire à 24 avec aspect fin des complexes ventriculaires, pas d'activité auriculaire visible.





4ème observation.

M. BAL... Fernand, âgé de 57 ans entre dans le service le 10 janvier 1970 pour troubles du rythme au cours d'un infarctus du myocarde, ayant débuté 2 jours auparavant par une douleur constrictive précordiale.

L'interrogatoire trouve dans les antécédents une tuberculose pulmonaire dans l'enfance et depuis 2 ans une hypertension artérielle avec une pression maxima de 190 millimètres de mercure.

A l'entrée, le malade se plaint d'une douleur précordiale modérée, et présente à l'examen un état de choc avec pâleur et chute tensionnelle à 110/70; à l'auscultation, on note la présence d'extrasystoles.

L'électrocardiogramme montre un infarctus antérieur étendu; il existe une bradycardie sinusale à 35 avec des extrasystoles polymorphes, parfois très précoces, en salves réalisant parfois un rythme trigéminé; par moment une tachycardie ventriculaire avec conduction rétrograde vers les oreillettes est réalisée par des salves d'extrasystoles ventriculaires.

Le malade est placé sous surveillance dans le centre de réanimation et un traitement est entrepris par héparine à la dose de 300 mg par jour et mise en place d'une sonde d'entraînement avec un pace-maker à la demande, réglé à une fréquence de 75/minute. Enfin on met en place une perfusion de xylocaïne avec débit constant obtenu par un perfuseur électrique. Un débit de 4,8 ml/heure fait disparaître complètement les troubles du rythme.

Le soir on note une fréquence cardiaque à 78 et une pression artérielle à 160 de maxima.

Le lendemain 11 janvier, alors que le tracé observé sur l'écran de surveillance au poste central montre un rythme sinusal avec seulement un complexe ventriculaire sur 20 entraîné par la sonde, brutalement, on note une série de complexes avec entraînement électrosystolique seul, puis immédiatement, quelques complexes microvoltés, il n'y a pas de fibrillation ventriculaire.

L'examen immédiat du malade montre un arrêt circulatoire avec myosis. La réanimation est entreprise aussitôt: massage cardiaque externe efficace, avec présence d'un pouls fémoral, intubation trachéale et ventilation avec de l'oxygène pur. Une activité électrique spontanée reprend transitoirement alors qu'apparaît une mydriase bilatérale.

L'autopsie découvre un infarctus antéro-apico-septal étendu dû à une thrombose de l'interventriculaire antérieure sur plaque athéromateuse; il existe à la partie moyenne de la face antérieure du ventricule gauche, près de la région septale une zone irrégulière et élargie qui correspond à la perforation. La sonde est en place dans l'angle formé par la paroi postérieure du ventricule droit et le septum.Il existe un hémopéricarde avec nombreux caillots sanguins pesant 180 grammes.

°

° °

Ces quatre malades ont eu un infarctus du myocarde dont le tableau était typique.

- cliniquement, il s'agissait d'une douleur précordiale typiquement coronarienne; dans deux cas, cette douleur s'est accompagnée d'une chute tensionnelle marquée avec un état de choc à l'entrée à l'hôpital.

- biologiquement, l'élévation des transaminases était modeste dans trois cas, plus importante chez un malade (observation n°2) tout en restant modérée.

- électrocardiographiquement: dans 3 cas il s'agissait d'un infarctus antérieur, dans un cas la localisation était postérieure; chez deux malades il existait un bloc auriculo-ventriculaire du 1er ou du 2ème degré; dans un cas une bradycardie marquée nécessita la mise en place d'une sonde d'entraînement électro-systolique; cette brachycardie s'accompagnait d'une hyperexcitabilité ventriculaire qui fut contrôlée par une perfusion de xylocaïne à débit constant .

Voici résumés les troubles électrocardiographiques:

- observation n°1 : infarctus postérieur... BAV II

- observation N°2 : infarctus antéro-apical

- observation N°3 : infarctus antéro-septal... BAV I + ESV

- observation n°4 : infarctus antérieur... Bradycardie + ESV.

- les moyens thérapeutiques mis en oeuvre consistent en une héparinothérapie pour les quatre malades; les temps de Howell faits pour le contrôle ne montrent pas d'hypocoagulabilité supérieure à celle habituellement recommandée (temps de Howell du malade supérieur à 2 fois et inférieur à 3 fois le temps du sujet témoin). Dans un cas, il a été utilisé le métaraminol, mais de façon très peu prolongée; la pression artérielle est restée stable à 115/70.

Dans un cas, la présence d'un bloc auriculo-ventriculaire du second degré a fait utiliser l'isoprotérénol à la dose de 0,8 mg par jour pendant 3 jours, sans effet sur la tension artérielle.

Enfin, la lignocaïne a été utilisée pour éliminer des extrasystoles ventriculaires en salves avec succès et sans inconvénient psychique ou tensionnel, à la dose de 4,8 ml/heure, tandis qu'une bradycardie était contrôlée par la mise en place d'une sonde d'entraînement électrosystolique.

L'état clinique de ces quatre malades n'évoluait pas défavorablement jusqu'à l'arrêt circulatoire. Cependant, chez deux malades, la douleur thoracique a persisté pendant toute l'évolution. Dans un cas, la pression artérielle est restée élevée à 175/100 dans un autre cas, la pression artérielle, après une chute initiale à 110/70, est remontée à 160.

Le tableau de la rupture a été particulier:

La rupture du coeur est particulière dans ces quatre cas, car elle s'est produite en donnant un tableau de dissociation électro-mécanique: alors que l'examen note un aspect de mort clinique, on remarque l'existence d'un tracé électro-cardiographique qui a été enregistré deux fois sur papier, et seulement observé sur l'écran de surveillance à deux reprises:

- dans la première observation un tracé normal a été vu par le réanimateur de garde pendant tout le début de la réanimation qui consistait en une intubation trachéale et massage cardiaque externe si bien que l'on peut considérer que ce tracé a été présent plus de trois minutes.

- dans la deuxième observation, un tracé proche de la normale a été enregistré pendant une minute (mesurée par le déroulement de 25 mm/sec. du papier E.C.G.).

- dans la troisième observation, toute l'évolution électrocardiographique a pu être enregistrée; on trouve une séquence faite d'un ralentissement du rythme de base avec sans doute rythme nodal 5 minutes avant l'arrêt circulatoire, suivi d'un rythme sinusal régulier mais ralenti jusqu'à l'arrêt circulatoire; l'arrêt circulatoire s'accompagne d'un tracé régulier, sinusal, avec une fréquence de 60/mm puis nodal à 24 par minute.

- dans la quatrième observation le tracé montre un épisode avec d'abord complexes microvoltés, puis, alors qu'une mydriase bilatérale apparaît, un épisode avec des complexes de hauteur et de forme normales.

Les observations 2 et 3 sont les plus intéressantes, car les documents recueillis permettent d'étudier avec précision l'évolution de l'électrocardiogramme au moment de l'arrêt circulatoire:

- dans le cas nº2, c'est la portion initiale du tracé (tracé nº1) qui correspond au moment de l'arrêt circulatoire.

- dans le cas nº3, le moment où survient l'arrêt circulatoire est précisément retrouvé sur le tracé et correspond au début du massage cardiaque qui a été pratiqué immédiatement, un médecin se trouvant à ce moment-là dans la chambre ~~du malade.~~

La particularité de cette dissociation électromécanique est due aux faits suivants:

1) - le tracé se poursuit au moment de l'arrêt circulatoire: il n'y a pas d'asystole, la dissociation électro-mécanique est immédiate.

2) - les complexes ventriculaires ne sont pas déformés, en particulier ils ne sont pas élargis ils restent semblables aux complexes recueillis sur les ECG précédents.

3) - Il peut exister des troubles du rythme à l'étage auriculaire: ralentissement de la fréquence cardiaque, rythme nodal.

Par ailleurs, deux remarques peuvent être faites:

- dans l'observation nº2, le tracé initial s'oppose aux deux autres tracés, beaucoup plus tardifs avec dissociation auriculoventriculaire et élargissement des complexes ventriculaires; ce type de tracé, qui correspond également à une dissociation électro mécanique, se voit dans le cas du coeur agonique et au décours de massages cardiaques externes non suivis de succès.

- dans le cas nº4, le bas voltage des complexes ventriculaires initiaux peut être dû à la tamponnade aiguë.

Au point de vue anatomique, les remarques faites sont les suivantes:

1) la rupture s'est produite dans les quatre cas en zone infarcie, avec une bonne corrélation anatomo-clinique quant au siège de l'infarctus.

2) aucun argument anatomique ne peut faire penser que la rupture ventriculaire a été provoquée par le massage cardiaque, en particulier, il n'y a pas eu de plaie péricardique ni de fragment costal agressif dans l'aire cardiaque.

III - ETAT ACTUEL DE LA QUESTION: RUPTURE DU COEUR DANS L'INFARCTUS DU MYOCARDE

-:-

Les complications qui peuvent être cause du décès dans l'infarctus du myocarde sont en nombre limité. La rupture cardiaque est une des causes les plus fréquentes de mort au cours des deux premières semaines de l'infarctus. Cependant, l'aspect clinique et l'évolution diffèrent selon le siège de la rupture. On décrit habituellement trois sièges de la rupture (27):

1) la rupture du septum interventriculaire: cette complication rendrait compte de 2 % environ des décès consécutifs à un infarctus récent. Il est possible d'en faire le diagnostic avant la mort: le tableau clinique comporte un choc progressivement croissant et une insuffisance cardiaque droite peut apparaître rapidement. Le signe pathognomonique est l'apparition soudaine d'un souffle holosystolique intense, maximum le long du bord gauche du sternum au 3ème ou 4ème espace intercostal. Le plus souvent il s'agit d'un infarctus septal et des troubles du rythme (B.A.V.,B.B.D. ou G., rythme nodal) s'y associent. La rupture septale entraîne un shunt gauche-droit. Le pronostic est en général sombre; mais 13 % des malades survivent deux mois, ce qui est intéressant, car une cure chirurgicale n'est guère possible les deux premiers mois (27).

2) La rupture d'un muscle papillaire: complication plus rare où là aussi le diagnostic de la rupture est possible: le signe caractéris~~tique est~~ un souffle holosystolique intense, voire rude, perçu au foyer mitral et irradiant vers l'aisselle le tableau clinique est marqué par une I.V.G. aiguë

et isolée, dûe à la constitution brutale d'une insuffisance mitrale. Bien que la mort par oedème pulmonaire aigu se produise habituellement en 24 heures après la rupture d'un muscle papillaire, des patients ont pu survivre pendant plusieurs mois avec un tableau clinique d'insuffisance cardiaque chronique devenant finalement réfractaire à tout traitement.

3) La rupture de la paroi libre du ventricule gauche s'oppose aux deux types précédents.

- le plus souvent, le tableau clinique est celui d'une mort subite et le diagnostic ne peut être fait.

- la rupture réalise un hémopéricarde avec tamponnade.

A - Les divers facteurs favorisant les ruptures de la paroi libre et l'épidémiologie ont fait l'objet de nombreuses études. Nous allons résumer les principaux résultats:

- fréquence: la compilation des séries rapportées l'évalue à 7,1 % (37) avec une fréquence beaucoup plus grande chez les séniles (70) et les aliénés (29).

- sexe : la fréquence serait plus grande chez la femme (70, 23).

- âge: il est exceptionnel que la rupture survienne avant 50 ans; des observations font état de rupture chez des sujets plus jeunes (23), et on rapporte même une rupture chez un homme de 39 ans (14), mais il s'agit là de cas très rares(24).

- HTA: la persistance d'une tension artérielle élevée après l'infarctus serait un facteur très important pour EDMONSON et HOXIE (14) et SIGLER (63) pour lesquels la rupture serait deux ou trois fois plus fréquente dans ce cas. Pour d'autres au contraire, il n'y aurait pas de différence significative (30, 41, 43).

- activité physique: son importance a été soulignée par JETTER et WHITE (29) qui ont remarqué la fréquence beaucoup plus grande des ruptures chez les aliénés . L'activité physique est un facteur défavorable et on rapporte une série d'observations où quatre ruptures sur 8 se sont produites lors d'efforts de défécation (66).

- La thérapeutique

le traitement anticoagulant: c'est un facteur décisif pour certains auteurs qui lui attribuent une fréquence deux à trois fois plus élevée de rupture cardiaque (2,34). La confrontation de séries de malades traités et non traités par les anticoagulants peut montrer les fréquences de rupture cardiaques trois fois plus grandes chez les malades traités (7, 68). Des confrontations de séries identiques montrent pour d'autres auteurs l'absence de rapport étiologique entre rupture cardiaque et traitement anticoagulant (15, 28, 39) MAURICE conclue qu'il est pratiquement impossible d'attribuer une responsabilité certaine à un traitement bien conduit dans la rupture du coeur (46)

les médicaments vasopresseurs: il semble qu'ils favorisent la rupture cardiaque comme le suggèrent deux observations de MAURICE où le décès a suivi de quelques minutes la pose d'une perfusion de noradrénaline, on découvrit dans les deux cas une perforation de la paroi ventriculaire au centre de la zone infarcie.

le traitement par les tonicardiaques: ils ont également été incriminés, comme favorisant la rupture du coeur; on rapporte une série d'observations où sept malades sont décédés de quelques minutes à quelques heures après l'administration de tonicardiaques, et chez lesquels l'examen antomique a révélé une rupture du coeur (58). Par contre, pour d'autres auteurs, le traitement par les tonicardiaques est un facteur négligeable ou nul dans les ruptures cardiaques de l'infarctus de myocarde (46, 63).

B - Le tableau de la rupture de la paroi libre du ventricule gauche a fait l'objet de nombreuses publications: deux types de descriptions sont faits: tantôt il s'agit d'une mort subite, tantôt on décrit un tableau de tamponnade.

1) La mort subite

a. Prodromes; on signale depuis longtemps l'existence de signes prodromiques qui consistent essentiellement en une reprise de la douleur ou une recrudescence. (46)

b. Date de la rupture: la rupture est un accident précoce de l'infarctus du myocarde, selon les séries rapportées, 78 % des ruptures surviennent entre le 3ème et le 4ème jour et 98,5 % des cas avant le 18ème jour (14); dans une autre série, la rupture cardiaque avait eu lieu dans 33 % des cas le 1er jour, dans 84 % des cas à la fin de la première semaine (37). La rupture est exceptionnelle après la 3ème semaine (69), et si MAURICE rapporte 3 cas où la rupture est survenue aux 17ème 21ème et 29ème jours, il insiste sur la rareté du fait (46).

c. Caractère subite de la rupture: la rupture cardiaque est en règle un accident d'évolution brève: il s'agit d'un tableau de mort subite ou rapide, et le plus souvent, il est impossible de savoir quelle est la cause du décès; la rapidité de la mort explique que les malades n'ont pas le temps d'arriver à l'hôpital et meurent sur la voie publique, comme en témoigne la plus grande fréquence des ruptures du coeur parmi les autopsies de la morgue de la ville de Los Angeles comparée aux statistiques de l'hôpital municipal (37). Ainsi, AARSETH note une mort subite pour 80 de ses 8I malades et 33 malades de LEWIS sur 106 ont été trouvés morts dans leur lit (2, 37). Des observations plus longues ont été notées: MAURICE cite une observation de GREBENECHTIKOVA et de TSINET SERLING qui rapportent un cas où le décès a eu lieu au 12ème jour; à la vérification anatomique, la rupture pariétale était obturée par une importante

thrombose intra-cavitaire.

L'obturation de la rupture peut parfois permettre une survie suffisante pour la mise en oeuvre d'une thérapeutique chirurgicale, comme dans cette observation où un patient est hospitalisé pour insuffisance cardiaque un mois après un infarctus postéro-latéral. L'examen clinique et l'ECG font poser le diagnostic d'ectasie et l'indication opératoire est posée devant cette insuffisance cardiaque irréductible liée à un anévrysme pariétal: l'intervention montre un faux anévrysme intra péricardique par rupture du myocarde avec hématome enkysté dans le péricarde lui-même, fermeture par double surjet d'Ethilex n°1. Le malade a survécu (17).

d. Signes cliniques de la rupture: Des signes particuliers à la rupture du coeur ont été décrits C'est REZNIKOFF (cité par NUZUM) qui le premier a décrit, vers 1925, un signe d'auscultation très particulier; alors qu'il auscultait un malade atteint d'un infarctus du myocarde, il entendit soudain un bruit extraordinaire qui couvre les bruits du coeur et varie avec les mouvements respiratoires; alors qu'il examinait son malade, celui-ci eut une convulsion et mourut. A la vérification anatomique, on découvrit une déchirure de la face antérieure du ventricule gauche, mesurant 3 centimètres et située près du septum.

La description faite par NUZUM est différente, car le bruit anormal est perçu par intermittence, des périodes d'auscultation normale alternant avec des périodes où l'auscultation consiste en un souffle systolique intense et râpeux, d'apparition soudaine, remplissant toute la systole; le premier souffle entendu fut suivi par quatre épisodes où le même souffle est perçu, mais avec une intensité moindre. L'examen anatomique montra une rupture de la face antérieure du ventricule gauche, mesurant environ 20 millimètres (56).

D'autres auscultations particulières sont rap-

portées dans la littérature: SEGALL en 1945 entend avant le décès d'un malade un souffle systolique intense; l'autopsie révèlera une perforation cardiaque. De même, BISHOP et LOGUE en 1949 perçoivent au moment d'un collapsus un souffle systolique intense et frémissant; le décès survient 2 heures 30 minutes plus tard et l'autopsie montre l'intégrité du septum inter-ventriculaire et une déchirure de 12 millimètres sur la face antérieure du ventricule gauche (4, 62).

2) Le tableau de tamponnade:

Il est plus rarement décrit. Quelques observations font état de survies plus prolongées; et parfois, la constatation de l'installation d'un tableau de tamponnade a conduit à une intervention chirurgicale comme dans cette observation où est rapportée le cas d'un homme de 66 ans admis en état de choc modéré 4 heures après une douleur précordiale; il s'agissait d'une récidive (3ème infarctus). 9 heures après l'admission, la douleur réapparaît, un tableau de tamponnade aiguë s'installe avec distension des veines du cou, et cyanose; une ponction péricardique retire 300 centimètres cubes de sang, sans soulager la tamponnade cardiaque; une thoracotomie a été pratiquée devant ce tableau de tamponnade et a découvert un hémo-péricarde par rupture de la face antérieure du coeur: une fibrillation ventriculaire a entraîné la mort avant que la réparation de la plaie ait pu être effectuée (23).

La signification de la tamponnade est discutée par HAIAT (14) qui analyse la part du myocarde et du péricarde dans sa pathogénie; il conclue cependant que les infarctus du myocarde donnent plutôt des insuffisances cardiaques gauches et qu'il y a une bonne corrélation entre tamponnade et hémo-péricarde.

Enfin MAURICE souligne la rareté de ce tableau clinique dont il ne rapporte que 3 cas.

D'autres signes d'hémopéricarde ont été décrits dans les ruptures du coeur. L'assourdissement des bruits du coeur est noté chez 6 malades de FROMENT

Le frottement péricardique est plus souvent signalé. Maurice ne le signale que dans un seul cas; par contre, LONDON et LONDON signalent un frottement péricardique dans 6 % des cas. HAIAT le note deux fois pour 6 malades (46, 39, 24).

Quant à la prise d'une radiographie au moment ou après la rupture, c'est bien sûr très difficile à obtenir car il y a le plus souvent une réanimation urgente à tenter, d'autre part il s'agit de radiographie prise au lit et malaisée à interpréter (33).

Dans 6 cas de FROMENT, une radiographie a pu être prise, et a montré une cardiomégalie importante dans un cas avec image de double contour.

Que le tableau clinique soit celui d'une mort subite ou un hémopéricarde d'installation parfois plus graduelle, habituellement, l'évolution clinique ne permet pas le diagnostic.

C. Les constatations anatomiques concordent dans pratiquement toutes les séries rapportées:

Pour LEWIS, voici les résultats obtenus : 106 cas (37)

- Age de l'infarctus au moment de la rupture:

  - 69 % de ruptures dans la première semaine, dont 21 % le 1er jour.

  - 21 % au cours de la 2ème semaine

  - 6 % la 3ème semaine

  - 3 % la 4ème semaine

- 1 % au cours de la 6ème semaine

L'âge moyen était de 5 jours.

- taille de l'infarctus

infarctus transmural s'étendant

- 58 % sur tout le ventricule gauche
- 27 % sur les deux-tiers
- 15 % sur un tiers seulement

- caractères de la rupture

- dans 79 % des cas il existe une plaie distincte
- dans 9 % une dissection hémorragique ou un hématome disséquant
- dans 12 % des cas une combinaison des deux.

Dans 2 cas il existe 2 plaies distinctes.

- le site de la rupture sur le ventricule gauche

- 45 % des cas sur la face antérieure
- 23 % des cas sur la face latérale
- 6 % sur la face postéro-latérale
- dans 26 % des cas sur la face postérieure.

Dans 27 % des cas la rupture se situait sur la face antérieure du ventricule gauche près du septum.

- dans 94 % des cas la rupture siégeait dans la zone infarcie, plutôt excentrique
- dans 6 % elle était présente à la jonction de la région saine et de la région infarcie.

- présence d'une hémorragie murale:

LEWIS note une hémorragie de la paroi dans 92 % des cas, sans remarquer de différence entre les malades aux anticoagulants et sans anticoagulants.

hémorragie	sévère	modérée
anticoagulants +	51 %	41 %
anticoagulants -	52 %	41 %

- coronaropathie:

  - 72 % des malades avaient au moins une artère coronaire bouchée à plus de 50 %

  - 68 % avaient une hypertrophie ventriculaire gauche .

- hémopéricarde:

  le volume moyen des hémopéricardes était de 402 ml.

GRIFFITH obtient des résultats analogues, note la bonne corrélation entre le diagnostic électrocardiographique de localisation et la vérification anatomique, il confirme que la rupture survient sur le lieu de la nécrose ou à cheval sur la zone infarcie, de loin le plus fréquemment sur le ventricule gauche, et plus particulièrement à la jonction de la paroi antérieure et du septum (23).

-:-

IV - L'ELECTROCARDIOGRAMME DANS LES RUPTURES DU COEUR, NOUVELLES TECHNIQUES DE SURVEILLANCE ET RESULTATS

-:-

L'électrocardiogramme au moment de la rupture du coeur est mal connu, cé qui est facilement expliqué par le caractère subit de l'accident; la mise en place de l'appareil d'enregistrement est le plus souvent tardive, et l'on obtient habituellement qu'un tracé agonique pré-mortem.

Lorsque l'évolution se prolonge quelques minutes il est parfois possible d'obtenir un tracé, comme dans cette observation de MORTON et GORDON où une femme de 54 est admise en urgence pour une douleur thoracique; il s'agit d'une hypertendue connue depuis 5 ans et qui a déjà eu un infarctus du myocarde; l'électrocardiogramme montre un infarctus postérieur et l'évolution se fait sans complication jusqu'au 5ème jour où apparaît brutalement un état de choc: la malade décède au bout de 10 minutes . Un tracé peut être enregistré dans les dernières minutes et montre une tachycardie ventriculaire passagère, puis un défaut de la conduction intra-ventriculaire avec un élargissement des complexes et une amplitude rapidement décroissante de QRS, puis se développe un bloc auriculo-ventriculaire du premier ddgré, suivi de la disparition de toute activité auriculaire. L'autopsie montre une rupture cardiaque au niveau de la zone infarcie, de la paroi postérieure du ventricule gauche jusqu'au septum inter-ventriculaire (54). Les auteurs attribuent l'amplitude décroissante des ondes p à l'hémopéricarde. Cette observation montre que l'évolution est parfois assez prolongée pour permettre de recueillir un tracé E.C.G., mais celui-ci

n'enregistre pas l'accident à son début, et par ailleurs est aléatoire, car il nécessite pour sa prise des circonstances favorables: proximité d'un appareil E.C.G. en état de marche et d'un opérateur

Des anomalies plus précises de l'électrocardiogramme sont rapportées: en 1962, LONDON et LONDON rapportent à propos de l'électrocardiogramme recueilli dans 8 cas d'hémopéricarde, dont 3 cas d'infarctus du myocarde (avec rupture cardiaque dans 2 cas) et 5 ruptures de l'aorte (4 dissections aortiques et I rupture d'un sinus de Vasalva), un aspect particulier de l'onde T: dans les 5 cas de rupture de l'aorte où il n'y avait pas d'anomalie du segment ST, ces auteurs décrivent l'apparition d'ondes T hautes et pointues dans toutes les dérivations précordiales; il existe en outre des troubles divers, troubles du rythme blocs auriculo-ventriculaires ou intra-ventriculaires; dans les 3 cas où existait un infarctus du myocarde avec anomalie du segment ST qui était sus ou sous dénivellé, LONDON et LONDON notent dans les précordiales l'apparition d'une onde haute et pointue, positive quelque soit la position du segment ST, avec disparité de l'évolution de l'onde T dans les dérivations précordiales et standards. Cette anomalie survient quelque temps avant l'arrêt circulatoire et le décès; dans une étude de 47 cas autopsiés de rupture du coeur en 1965, les mêmes auteurs retrouvent ce signe dans 6 cas et précisent qu'il est apparu quelques heures avant la mort. Ils considèrent ce signe comme étant propre à l'hémopéricarde, et dû à deux mécanismes: d'une part l'hémolyse des hématies dans le sac péricardique qui entraîne une libération excessive d'ion potassium, d'autre part la compression avec ischémie sus épicardique due à l'épanchement; ces anomalies n'apparaissent que si le péricarde était normal et si le malade survit quelques heures à la tamponnade; par ailleurs ils signalent que cet aspect particulier de l'onde T s'est accompagné d'une bradycardie sinusale

(40, 41).

De nombreuses anomalies électriques sont décrites dans la littérature, et ALHOMME dans sa thèse les regroupe en trois types:

1) troubles de la repolarisation

a- surélévation de ST puis inversion de T dans la plupart des dérivations, concordantes ou non (22).

b- signe de LONDON et LONDON.

2) amplitude progressivement décroissante et bas voltage des complexes.

3) alternance électrique surtout dans les précordiales droites, pathognomonique si totale portant sur p, QRS, et T (18), beaucoup plus fréquente isolée, moins spécifique mais de même valeur étant donné les circonstances de survenue (65).

La mise en service de centres de surveillance intensive et de réanimation a permis de suivre l'évolution simultanée des malades et de l'électrocardiogramme et de déceler, à chaque fois et à coup sûr, dès le début, les anomalies du tracé lors de l'arrêt circulatoire. Cette technique de surveillance intensive a été complétée par des enregistrements continus sur bandes magnétiques qui permettent de pallier à l'impondérable surveillance humaine qui peut se relâcher au moment même où survient une anomalie sur l'écran de l'oscilloscope.

C'est grâce à cette technique qu'ont pu être rapportés divers faits par plusieurs auteurs.

HAIAT, dans une étude récente (avril 1970), de 43 tracés électrocardiographiques d'hémopéricarde dont 13 au cours d'un infarctus, note le signe décrit par LONDON dans 2 cas (2 infarctus du myocarde) par ailleurs, il note dans 4 cas d'infarctus un tracé strictement comparable au tracé obtenu avant

l'apparition de l'hémopéricarde, sans préciser à quel moment de l'évolution avant le décès ces tracés ont été enregistrés. Il signale également divers troubles du rythme dans les tracés agoniques d'hémopéricarde par rupture du coeur, et il décrit dans un cas d'hémopéricarde du à un accident du cathétérisme trans septal un trouble de l'auriculogramme: diminution isolée de l'onde p. (25)/

A. MEURS et Coll. à Rotterdam ont enregistré de façon continue, pendant 72 heures, l'évolution électro-cardiographique de 100 malades consécutifs atteints d'infarctus du myocarde; parmi ces 100 malades, 34 sont morts et chez 26, l'ECG a pu être enregistré jusqu'à l'exitus; 9 décès sont dus à une rupture ventriculaire, 8 de la paroi libre du ventricule gauche et 1 du septum interventriculaire. L'examen des électrocardiogrammes a montré dans chaque cas, un changement qui rétrospectivement peut représenter le moment de la rupture;dans 2 cas des visiteurs étaient présents lors de l'arrêt circulatoire et une marque fut faite sur le papier enregistreur; dans 6 cas, un changement brutal de la ligne de base de l'électrocardiogramme indiquait un changement soudain de la respiration ou de l'activité musculaire avec au même moment un changement du rythme cardiaque; 2 cas n'ont pas montré ces irrégularités, mais alors le tableau clinique était moins aigu. Chez tous les malades morts brusquement, un schéma assez valable fut observé, dont la séquence est la suivante:

- un ralentissement soudain du rythme sinusal (de 15 à 20 secondes)

- puis un passage en rythme nodal (de 15 sec à 9 mn).

- un retour en rythme sinusal (de 8 sec à 90 sec)

- un 2ème épisode de rythme nodal

- un rythme agonique enfin

TABLEAU

A.A. MEURS et Coll.: British Heart Journal, mars 1970, Vol.32, p.232
rupture du ventricule gauche, 6 cas avec aspect ECG particulier.

patient			R.S.avant	R.S. après		R.Nodal		Retour en R.S.		R. nodal		R.agonique
nº	age	sexe	rupture	durée	f	durée	f	durée	f	durée	f	f
1	77	F..	96			15"	78	8"	97	10'	48	12'
2	91	F..	120	25"	60	9'	56					19'
3	64	F..	120	20"	80	2'	90	20"	84	14'	72	3'
4	80	F..	90	20"	66	2'	50	1'30"	48	2'	50	2'30"
5	76	M.	102	15"	84	27"	72	55"	96	13'	91	
6	66	M.	98	20"	66	3'	52	67'	144	1'	40	20'

légendes:

R.S.: rythme sinusal
R. : rythme
F. : féminin
M. : masculin
f : fréquence

cette séquence fut retrouvée chez 5 patients chez lesquels il n'y a pas de microvoltage de QRS; dans un cas différent cliniquement, on trouvait une séquence électrocardiographique semblable, mais la phase de retrour sinusal dura 67 secondes, alors que dans les autres cas, c'était l'affaire de quelques secondes; à l'autopsie de ce patient, on trouva un thrombus dans la plaie perforative (la description de l'ECG de ces 6 patients est rapportée dans le tableau). Les deux autres patients avaient eu une évolution clinique moins aiguë et présentaient à l'ECG la succession accélération sinusale puis passage en tachycardie ventriculaire.

L'autopsie de ces malades montra chez tous un hémopéricarde de volume variant entre 250 et 550 millilitres, du à une rupture en zone infarcie du coeur; dans les 5 cas où il y eu une mort subite la plaie cardiaque mesurait de 0,5 à 1,5 centimètres; dans un cas, il y avait un caillot au niveau de la perforation, les deux autres patients présen taient des plaies cardiaques minimes (2 mm).

L'explication suivante est proposée par MEURS pour l'évolution ECG observée chez les six patients qui ont eu une mort subite: le ralentissement du rythme sinusal et le rythme nodal sont probablement dus à un effet vagal du à l'irritation du sac péricardique par l'arrivée massive de sang; le retour étrange en rythme sinusal peut être expliqué par la relaxation temporaire du sac péricardique; on présume que quand tout l'espace péricardique est rempli et les contractions cardiaques sérieusement empêchées, un rythme nodal apparaît de nouveau; MEURS conclut que cette évolution de l'ECG chez un malade souffrant d'un infarctus du myocarde peut faire prédire une tamponnade cardiaque imminente, "et que le collapsus circulatoire dans ces conditions nécessite une ponction péricardique et/ou une opération" (47).

Ce travail de MEURS étudie pour la première fois la discordance entre le tableau clinique et

l'ECG au moment d'une rupture du coeur, discordance déjà signalée dès 1969 par A. MILHAUD (48).

La séquence électrocardiographique dans l'observation n°3 est très proche de celle décrite par MEURS et Coll. La notion de dissociation électro-mécanique au cours des ruptures du coeur n'a pas été retrouvée de façon explicite ailleurs dans la littérature, sauf une remarque de SANDERS au cours de la discussion d'un cas d'hémopéricarde ayant persisté pendant 17 jours, et s'étant terminé par une mort subite. Dans la discussion de ce cas, SANDERS mentionne la rupture du coeur comme diagnostic différentiel et signale la possibilité d'une dissociation électro-mécanique lors de la rupture comme un argument diagnostic (61).

Nous allons passer en revue les différents concepts de la dissociation électro-mécanique, et voir comment ce phénomène peut se produire au cours d'une rupture de la paroi libre du ventricule gauche.

-:-

V - DIFFERENTES THEORIES DE LA DISSOCIATION ELECTRO-MECANIQUE

-:-

La dissociation électro-mécanique est un phénomène dont la première observation retrouvée est celle faite par ROBINSON, qui dès 1912, a enregistré un tracé électro-cardiographique 35 minutes après la mort. Mais dès 1910, HOFFMAN et d'autres auteurs avaient signalé la possibilité des réponses électriques en l'absence de toute contraction myocardique.

En 1961, BOHR, sur un coeur de chien in situ, asphyxié depuis 3 minutes, constate l'absence totale d'activité mécanique alors que l'électrocardiogramme met encore en évidence une bradycardie sinusale.

CORABOEUF en 1958 étudie les effets de l'anoxie sur le muscle cardiaque et note la possibilité d'enregistrer des potentiels d'action strictement normaux alors que toute réponse mécanique a disparu: il étudie un fragment de tissu myocardique (ventricule droit de coeur de cobaye séparé du tissu nodal et maintenu en survie dans du liquide physiologique) en état d'anoxie provoqué par un mélange gazeux composé pour 98 % d'azote et pour 2 % d'oxygène; les réponses électriques sont enregistrées par voie transmembranaire. Cet auteur note que lorsque toute réponse mécanique a disparu, il reste possible d'enregistrer des potentiels d'action, ce qui laisse croire dans ce cas à une indépendance totale des activités mécanique et électrique qui, dans d'autres cas, paraissent liées l'une à l'autre; il note l'extrême

résistance de l'activité électrique cardiaque comparée à l'activité mécanique. Il signale en outre qu'alors que le complexe enregistré en anoxie est déformé et altéré, si le muscle est en activité et présente une contraction, les potentiels d'action enregistrés en anoxie sur le muscle inerte sont strictement normaux même après une heure d'anoxie (9).

On peut rapprocher des observations de CORABOEUF les résultats obtenus par KOHN et SZYMANSKI qui ont étudié la consommation d'oxygène d'un coeur de lapin maintenu en vie par une perfusion d'une solution de Chenoveth, successivement en tachycardie à 120, en fibrillation ventriculaire et en dissociation électro-mécanique; ce dernier état était obtenu par une perfusion où le calcium était remplacé par l'ion magnésium; les résultats obtenus ont été les suivants:

	rythme sinusal 120	dissociation élec.-méc.	f fibrillation ventr.
Cons.moy. 02	3,8± 1	1,7 ± 1,2	1,5 ± 0,5

(résultats en ml. pour 100 mg. de coeur)

Les auteurs notent que la consommation d'oxygène du coeur en dissociation électro-mécanique est similaire à la consommation d'oxygène rapportée habituellement pour un coeur au repos; il n'y a pas de différence entre les consommations d'oxygène des coeurs actif ou inactif électriquement; cela tend à montrer que l'activité de la membrane use très peu d'oxygène ou même peut être déterminée par un autre mécanisme. Il y a 50 ans, ROHDE notait que le coeur en asystole mécanique consomme deux fois moins d'oxygène que le coeur en activité mécanique (31, 59).

En 1964, MONSALLIER, CARTIER et HUAULT rapporte dans une étude du massage cardiaque externe et de ses résultats, plusieurs observations où l'activité

électrique du coeur a pu être étudiée pendant le massage cardiaque, surtout chez des insuffisants respiratoires en arrêt cardio-respiratoire: "nous avons pu enregistrer plusieurs fois une activité électrique quasi normale, encore que sur un rythme relativement lent, contrastant avec l'absence de pouls fémoral ou carotidien, de bruits du coeur à l'auscultation et évidemment de tout signe de vie... Ce stade d'inefficacité cardiaque s'observe principalement en cas de syncope d'origine asphyxique"(53).

La non similitude des phénomènes électrique et mécanique a été particulièrement étudiée par DORRA M., l'étude précise du couplage de ces deux phénomènes permettant de faire appel au concept de bloc entre l'excitation et la contraction, qui permet d'expliquer un certain nombre de faits expérimentaux et cliniques.

- expérimentaux: en l'absence de calcium (taux extracellulaire nul), la dépolarisation de la membrane n'entraîne aucune mise en tension de la fibre myocardique et réalise une dissociation électro-mécanique. Ceci est un caractère spécifique du myocarde, le muscle strié étant beaucoup moins dépendant à l'égard du calcium extra-cellulaire.

- cliniques: les grandes hypocalcémies de l'enfant s'accompagnent de dissociations électro-mécaniques qui sont réduites par l'apport de calcium. De même, VAYSSE et Coll. attribuent dès 1956 un rôle majeur au chlorure de calcium dans l'inefficacité cardiaque (67).

Ces faits sont liés à une anomalie du couplage excitation-contraction qui constitue à l'échelle de la cellule l'ultime chaînon de la conduction, articulation entre:

- le phénomène électrique qui a lieu au niveau de la membrane où ont lieu les échanges ioniques et où est réglée la perméabilité au calcium.

- le phénomène mécanique qui a lieu au niveau du sarcomère dont la contraction permet la formation de nouveaux complexes contractiles d'actomyosine. La contraction mécanique dépend du déclenchement d'une activité ATPasique qui dépend elle-même de certains ions (magnésium, calcium).

L'anomalie du couplage excitation-contraction peut se faire soit lors de la mise en oeuvre du couplage (excitation), soit lors de son arrêt (relaxation):

- l'excitation: elle comprend:

a) l'entrée du calcium dans la cellule qui dépend entre autres du taux de calcium extracellulaire.

b) le transfert de calcium intracellulaire qui est expulsé des vésicules du réticulum sarcoplasmique et qui diffuse dans la cellule (cette diffusion explique le retard physiologique de 2 millisecondes qui existe entre les activités électrique et mécanique).

- la relaxation, processus actif qui requiert de l'énergie et où le réticulum sarcoplasmique joue un rôle essentiel; il constitue le ou un facteur de relaxation par sa propriété de pompe à calcium permettant l'accumulation de calcium contre un gradient de concentration.

Ainsi à chaque battement, le calcium par son va et vient jouerait le rôle d'une sorte de commutateur dans l'allumage et l'extinction de la contraction, une anomalie du couplage réaliserait un bloc entre l'excitation et la contraction et donc une dissociation électro-mécanique, ce que l'on voit expérimentalement sur les myocardes calciprives et en cliniques dans les insuffisances cardiaques des enfants hypocalcémiques (12,13)

Le fait qu'il se produise une dissociation électro-mécanique lors des désactivations du coeur

est une notion bien acquise. Une étude a été en particulier faite par MAKSIMOV (45) qui a pratiqué des électrocardiogrammes chez des chiens anesthésiés, dont on provoque la mort par hémorragie ou asphyxie mécanique. Cet auteur insiste sur le fait que les modifications électriques dépendent de la vitesse de développement de l'hypoxie et rapporte des tracés où l'on note au moment du décès l'apparition d'un bloc auriculo-ventriculaire tandis que les complexes ventriculaires QRS s'élargissent et deviennent moins amples; ce tracé avec bradycardie persiste après la pause respiratoire finale et est retrouvé jusqu'à plus de 7 minutes après la mort clinique; cette description est en rapport avec ce que nous observons après massage cardiaque externe non suivi de succès.

Tous ces faits ne rendent pas compte de ce que l'on observe dans les ruptures du coeur. Le mécanisme de la dissociation électro-mécanique au cours de la rupture de la paroi libre du ventricule gauche ne peut être que suggéré; la physiopathologie de la rupture de la paroi du coeur a été étudiée par OPPERMAN et Coll. (58). Pour ces auteurs, la rupture pariétale crée une pression sanguine intra-péricardique égale à la pression intracavitaire. Cette surpression intrapéricardique a une double conséquence:

- d'une part, elle s'oppose à l'expansion diastolique et au remplissage ventriculaire créant une adiastolie.

- d'autre part, elle comprime les veines intra péricardiques veines pulmonaires et veines caves, entraînant une augmentation de la pression veineuse périphérique et un déficit du retour veineux.

la résultante est une diminution du débit cardiaque et un collapsus artériel périphérique.

Il en résulte une action hémodynamique du coeur nulle, le coeur est en anoxie et ses battements

sont gênés par l'hémopéricarde; il survient alors une cessation des battements cardiaques alors que l'activité électrique persiste, ce qui est possible comme l'ont montré les travaux de DORRA (cité ci-avant) dans un cadre physiologique certes différent, ou ceux de CORABOEUF dans le cadre de l'anoxie; on peut parler ici de dissociation électro-mécanique par dissociation électro-hémodynamique, car le phénomène initial n'est pas inaction primitive de la fibre myocardique, mais un désordre hémodynamique qui rend l'action mécanique du myocarde impossible. Le bloc n'est pas entre l'excitation et la contraction, mais entre l'excitation qui est normale et l'efficacité cardiaque. Ce type de dissociation électro-mécanique peut donc se voir dans toutes les circonstances où survient un brusque trouble hémodynamique rendant l'action du coeur impossible, et la rupture brutale de la paroi libre du coeur au cours de l'infarctus réalise complètement ce désordre hémodynamique.

Tous les arrêts circulatoires avec dissociation électro-mécanique sont-ils des ruptures cardiaques

Nous avons observé un cas de dissociation électro-mécanique où l'examen anatomique n'a pas montré de rupture au niveau de la paroi cardiaque, Il s'agissait d'un malade de 65 ans atteint d'un infarctus antéroseptal datant de deux jours. A l'entrée, on note un frottement péricardique, et une pression artérielle à 170 qui reste élevée toute la nuit. L'ECG fait dans l'après-midi montre un rythme sinusal à 64 et un espace PR à 0,10 seconde. L'axe de QRS est à -30º, les ondes P ont une amplitude diminuée : aspect d'hémi-bloc antérieur gauche. Le soir apparaît un bloc incomplet de la branche droite. Le lendemain matin, survient un arrêt circulatoire avec une asystole qui précède des complexes d'abord non efficaces, puis efficace avec pouls fémoral perceptible, puis état de dissociation électro-mécanique avec complexes QRS fins. Le patient décède malgré

l'apport d'isuprel conjointement à la respiration assistée, puis malgré le massage cardiaque externe. L'autopsie confirme l'infarctus antérieur étendu et ne montre pas de rupture. L'aspect de l'ECG est très proche de celui que nous avons vu dans nos quatre observations, deux points cependant l'en différencient:

1. Il existe une asystole qui a précédé la reprise de l'activité électrique.

2. Les comlexes QRS ont été transitoirement "efficaces".

On attribue parfois l'arrêt circulatoire au défaut d'action de la pompe cardiaque("pump failure"): l'ECG reste alors présent, mais la contraction cardiaque n'est pas assez vigoureuse. Ce mécanisme peut être invoqué dans l'observation ci-avant; de même pour quatre patients de LOWN B. ROBERGE G. et LATAC B., ce mécanisme peut être invoqué: "chez quatre malades, le mécanisme a paru différent des précédents. Alors que rien ne laissait prévoir une aggravation, une chute tensionnelle brutale s'est produite. L'ECG ne montrait aucun changement bien que le tableau clinique s'aggravait rapidement aboutissant à la mort en quelques minutes ou dizaines de minutes. Ce n'est qu'après cet état de mort clinique que l'ECG a commencé à se modifier: bradycardie sinusale tout d'abord, puis disparition des ondes P et élargissement et espacement des complexes ventriculaires, enfin arrêt en asystole" (42). L'auteur ne donne pas les constatations anatomo-pathologiques, si bien que l'on ne sait pas s'il y a eu ou non de rupture cardiaque chez l'un ou plusieurs de ces patients.

La survenue d'une dissociation électro-mécanique initiale sans modification notable de l'aspect des complexes ventriculaires doit faire évoquer une rupture cardiaque au cours d'un arrêt circulatoire La reconnaissance rapide de cette rupture est une

possibilité entièrement nouvelle; quoique encore aléatoire comme nous l'avons vu. Cependant, les autres circonstances où existe une dissociation électro-mécanique initiale sont peu nombreuses, peut-être limitées à la "pomp failure". L'éventualité probable de la rupture de la paroi libre du coeur peut alors faire envisager une possible sanction thérapeutique.

-:-

VI - POSSIBILITES THERAPEUTIQUES EN CAS DE RUPTURE DE LA PAROI LIBRE DU COEUR

-:-

Deux aspects du traitement peuvent être envisagés:

1) traitement préventif: il consiste à prévenir les troubles et les médications pouvant favoriser la rupture, et en particulier à instaurer un repos précoce et complet au lit.

2) traitement curatif: il consiste théoriquement à pratiquer la suture de la brèche, en zone saine, ce qui peut amener à pratiquer une infarctectomie totale ou partielle. En fait le problème consiste à maintenir le malade vivant jusqu'à ce que ce geste chirurgical puisse être fait.

- Quelques cas sont rapportés où l'obturation spontanée de la brèche cardiaque par un caillot sanguin organisé a permis une survie suffisante pour qu'un geste chirurgical puisse être tenté (17, 33).

- Habituellement, l'évolution se fait dans un temps très bref vers le décès dans un tableau d'arrêt circulatoire brutal. Si la rupture de la paroi libre du coeur est reconnue, quels sont les gestes thérapeutiques qui peuvent être tentés?

a) le problème est celui d'une fuite de sang au niveau de la brèche cardiaque et la constitution d'un hémopéricarde compressif. Les solutions théoriques consisteraient alors

- pour l'hémopéricarde en une ponction évacuatrice éliminant la compression aiguë du coeur et permettant la reprise des contractions cardiaques. Mais celles-ci reconstitueraient l'hémopéricarde et le débit assuré serait diminué du volume de sang qui passerait dans la brèche myocardique vers le péricarde.

- pour la brèche cardiaque, la seule possibilité serait de mettre hors circuit la pompe cardiaque car c'est à son niveau qu'a lieu la fuite. Cette mise hors circuit du coeur nécessite la mise en place d'une circulation assistée substitutive, soit dérivation veino artérielle avec oxygénateur soit dérivation sélective du ventricule gauche qui peut être obtenu à thorax fermé par canulation transeptale de l'oreillette gauche à partir d'une veine jugulaire (11 bis). Cette dernière méthode a l'avantage théorique d'éviter l'inclusion d'un oxygénateur dans le circuit extracorporel (22 bis). Par contre, toutes les techniques qui ne mettent pas hors circuit le ventricule gauche entretiennent le désordre hémodynamique et l'aggravent: c'est le cas du massage cardiaque externe ou des techniques d'assistance cardiaques (contre pulsion artérielle et techniques dérivées) (22 bis). Cependant, la mise en place d'une circulation substitutive demande un délai qui est de plusieurs dizaines de minutes pendant lesquelles nous avons vu que le massage cardiaque externe est complètement inefficace.

b) la solution pratique est peut-être de recourir au massage cardiaque à thorax ouvert. L'ouverture du thorax a plusieurs avantages:

- il permet d'affirmer l'hémopéricarde et de le drainer, ce qui pourra suffire dans un certain nombre de cas à permettre une reprise des contractions cardiaques sans avoir même à masser.

- il montre la brèche cardiaque qui peut alors être obturée par un doigt, en attendant l'arrivée du chirurgien, encore que souvent, la nécrose au-

tour de la brèche peut ne pas permettre ce geste.

- il permet le massage cardiaque, qui n'est peut-être pas impossible malgré la brèche si celle-ci est de petite taille.

Ces différentes solutions sont-elles possibles? L'infarctectomie est techniquement possible et peut donner de bons résultats si la masse myocardique restante est suffisante (17). Le problème est d'amener le patient en salle d'opération. Les différentes solutions proposées restent hypothétiques, mais leur réalisation n'est pas inconcevable et si les conditions techniques sont réunies, celle-ci pourra être tentée.

-:-

CONCLUSIONS

-:-

Les connaissances actuelles sur les ruptures de la paroi libre du coeur ne permettent pas de les reconnaître devant un brusque arrêt circulatoire. Ces connaissances consistent:

1) en des études de l'épidémiologie et des facteurs favorisant les ruptures pariétales.

2) en des études cliniques: description d'un syndrome de fissuration et de signes d'auscultation inconstamment retrouvés.

La surveillance des malades atteints d'infarctus du myocarde dans des centres de soins intensifs et en particulier l'enregistrement continu de l'ECG a permis de décrire un certain nombre de signes au moment ou avant la rupture dont la signification est donnée par la constitution plus ou moins brutale d'un hémopéricarde.

Nous décrivons une évolution particulière de l'ECG chez quatre patients chez lesquels, lors de la rupture marquée par un arrêt circulatoire brutal, nous avons observé une dissociation électro-mécanique, dont deux caractères nous ont paru évocateurs de la rupture pariétale:

1) le tracé se poursuit au moment de l'arrêt circulatoire, la dissociation électro-mécanique est initiale.

2) les complexes ventriculaires ne sont pas déformés et restent semblables aux complexes recueillis

sur les ECG précédents.

Ce phénomène nous semble du à la compression aiguë du coeur par un hémopéricarde constitué à la faveur de la brèche cardiaque, entraînant une cessation des battements cardiaques alors que le pace-maker sinusal continue de fonctionner. Cette discordance entre les activités mécanique et électrique doit faire évoquer une rupture pariétale du coeur devant un brusque arrêt circulatoire.

La reconnaissance d'une rupture pariétale du coeur permet d'envisager les possibilités thérapeutiques: la possibilité d'une infarctectomie avec suture en zone saine pose le problème de la survie jusqu'à l'arrivée en salle d'opération: cette survie pourra être assurée par toutes les méthodes de circulation substitutives qui mettent hors circuit le ventricule perforé. Les difficultés de la mise en place de telles circulations assistées fait envisager comme solution pratique l'ouverture du thorax, le drainage de l'hémopéricardd et même le massage cardiaque à thorax ouvert, ces solutions restant hypothétiques mais pouvant être tentées si les conditions techniques sont satisfaites.

-:-

Vu :
Le Président :
Signé : J. FACQUET

Vu :
Le Doyen :
Signé : P. CASTAIGNE

Vu et permis d'imprimer :
Le Recteur de l'Académie de Paris :
Signé : R. MALLET

BIBLIOGRAPHIE

-:-

1 - ALHOMME Ph.
Les hémopéricardes par ponctions sternales à propos de 30 cas dont 25 mortels
Thèse 1971, Paris

2 - AARSETH S., LANGE H.F.
The influence of anticoagulant therapy on the occurence of cardiac rupture and hemopericardium following heart infarction: a study of 89 cases of hemopericardium
Am. Heart J., 56, 250, 1958.

3 - BENSON R.L., HUNTER W.C., MANLOVE C.H.
Spontaneous rupture of the heart, report of 40 cases in Portland Ore.
Am. J. of Patho, 9, 295, 1933

4 - BISHOP L.D., LOGUE B.
External rupture of the heart causing a systolic thrill and murmur
J.A.M.A. 144, 757, 1950

5 - BONNET M.
Intérêt des enregistrements électrocardiographiques prolongés à vitesse lente dans la surveillance des troubles du rythme, notamment de l'infarctus du myocarde.
Thèse 1969, Paris.

6 - BONNET M., MILHAUD A.
Réanimation cardiaque dans un centre de soins intensifs
Vie Médicale, 50, 5037, 1969

7 - CAPERI N.E. , LEVY R.L.
The influence of anticoagulant therapy on the influence of thrombo-embolism, hemorrhage, and cardiac rupture in acute myocardial infaction
Am. J. of. Méd. 26, 76, 1959.

8 - CLAWSON B.J.
Coronary sclerosis, an analysis of 928 cases
Am. Heart J. 17, 387, 1939.

9 - CORABOEUF
Action de l'anoxie sur les potentiels électriques des cellules myocardiques des mammifères, actives ou inertes.
C.R. Ac. des sciences de Paris - 246, 3100 1958.

10-DAVENPORT A.B.
Spontaneous heart rupture, a statistical summary
Am. J. of Med. Sc. 176, 62, 1928

11- DE LA CHAPELLE C.E.
Spontaneaous rupture of the heart, an analysis of 14 cases.
Am. Heart J. 1, 315, 1926

11-bis- DENNIS C., HALL D.P., MORENO J. SEEING A.
Left atrial cannulation in Heart thoracotomy for total left heart bypas
Acta Chir. Scand. 123, 267, 1962

12- DORRA M.
La notion de bloc excitation-contraction en physio-pathologie myocardique
Thèse 3ème cycle, Orsay 1969

13- DORRA M.
Physiopathologie myocardique: Le bloc excitation contraction
La presse Médicale, 76, 2053, 1968 et 76, 2067, 1968.

14- EDMONSON H.A., HOXIE H.J.
Hypertension and cardiac rupture a clinical and pathologic studie of 72 cases, in 13 of which rupture of the interventricular septum occured
Am. HEART J. 24, 719, 1942

15- FISHER S.
Pathology of coronary occlusion with special reference to anticoagulant medication.
Strore Nordiske Videnskhosloghandel, Copenhagen 1963

16- FOSTER L.
Spontaneous rupture of the heart, a clinical pathological correlation with the presentation of 12 cases.
Quart. Bull. Northwestern Univ. M. School 20, 209, 1946.

17- FOUCHARD J., CABROL A. et C., GUIRAUDON G., HEINTZ Ch., GILLOT J.P., FORMAN J., CHAPELLE M DEGEORGE M.
Faux anévrysme cardiaque par rupture intrapéricardique secondaire à un infarctus du myocarde, opéré avec succès
Pr. Med. 79, 29, 1337, 1971.

18- FOWLER N.O.
Desease of the heart and pericardium in HURST J.W. and LOGUE R.B. the heart arteries and veins
Mc Graw Hill Books Co, New-Yozk 1970.

19- FRIEDBERG C.K.
Maladies du coeur
Maloine, Paris 1968.

20- FRIEDMAN S., WHITTE P.D.
Rupture of the heart in myocardial infaction an analysis of 14 cases
Ann. of Int. Med. 2I, 778, 1944

21- GANS R.H.
Acute myocardial infarction whith rupture of the ventricle
Am. Heart J., 41, 332, 1951

22- GELFAND M.L., MAYNARD A. CORDICE J.W.Y., NACLERIO E.A.
Follow up ECG changes in penetrating wounds of the heart treated surgically-Angiology 8, 272, 1957

22 bis- GOURGON R., MILHAUD A.
Insuffisances cardiocirculatoires aiguës éventuellement régressives et assistance circulatoire
La Vie Médicale, 51, 213, 1970.

23- GRIFFITH G., HEDGE B., OBLATH R.
Factors in myocardial rupture: an analysis of 204 cases at Los-Angeles county hospital between 1924 and 1959
Am. J. of Cardio., 8, 792-1961

24- HAIAT R.
Les hémopéricardes: à propos de 70 observations recueillies en milieu cardiologique
Thèse Paris 1969

25- HAIAT R.
Etude ECG de 43 cas d'hémopéricarde, particularité morphologique de l'auriculogramme
Coeur et Med. Int. 9, 135, 1970

26- HARVEY W.
Works-translated by Sydenham Society London 1847, p.127

27- HARRISON
Principles of internal medecine
Mc Graw Hill, New-York 1966

28- HILDEN T., IVERSEN K.? RAASCHOU F., and SCHWARTZ M.
Anticoagulants in acute myocardial infarction - Lancet 2, 327, 1961

29- JETTER W.W. and WHITE P.D.
Rupture of heart in patients in mental institution.
Ann. Int. Med. 21, 783, 1944

30- KAVEIMAN D.A.
Myocardial rupture: a study in nonpsychotic and psychotic patients
Canad. M.A.J. 82, 1105, 1960

31- KOHN M. ans SZYMANSKI F.
Myocardial 02 uptake during ventricular fibrillation and electro mechanical dissociation
Am. J. of Cardio. 11, 483, 1963.

32- KOUWENHOVEN W.B. JUDI J.R., KNICKERBOCKER G.G.
Closed chest cardiac massage
J.A.M.A. 173, n°10, 597, july 1960.

33- LAMPESIS P.T., CRANDALL W.D., and KING S.J.
Ruptured myocardial infarct with survival for three weeks
New England J. Med. 248, 455, 1953.

34- LANGE H.F. and AARSETH S.
The influence of anticoagulant therapy on the occurrence of cardiac rupture and hemopericardium following heart infarction II. A controlled study of a selected treated group based on 1044 autopsies.
Am. Heart J. 56, 257, 1958

35- LENEGRE J., SOULIE J.
Cardiologie
Paris

36- LEVY R.
Contribution à l'étude de l'administration de médicaments à débit constant par voie veineuse (application des perfuseurs électriques dans un centre de réanimation cardiaque et en réanimation)
Thèse 1970, Paris

37- LEWIS A., BURCHELL H.
Clinical and pathologic features of post infarction cardiac rupture
Am. J. of cardiology, 23, 43, 1969

38- LOMBARDI A.A.
Non traumatic cardiac rupture, a clinical pathologic study
Thesis of the Mayo graduate sc. of med. (U. of Minnesota) Rochester 1947

39- LONDON R.E., LONDON B.
Rupture of the heart, critical analysis of 47 autopsy cases
Circulation, 31, 231, 1954

40- LONDON R.E., LONDON S.B.
The electrocardiographic sign of acute hemopericardium
Circulation 25, 780, 1962

41- LONDON R.E., LONDON S.B.
Heart rupture, critical analysis of 47 autopsy cases
Circulation 31, 202, 1965

42- LOWN B., ROBERGE G., LETAC B.
Role des centres de soins intensifs dans le traitement de l'infarctus myocardique
Fr. Med. 75, 1767, 1967

43- LUNSETH J.H., RUWALDT
Pathogenesis of cardiac rupture due to myocardial infarction, a study of 26 cases
Dis. of Chest. 30, 499, 1956

44- MAHER J.F., MALLORY G.K., and LAURENZ G.A.
N.E.J.M. 255, 1, 1956

45- MAKSIMOV D.
ECG changes during extinction of cardiac activity
Fisiol. Zh. SSSR sechenov, 54; 942, 1968

46- MAURICE P., ARNOLD F., LENEGRE J.
Rupture du coeur par infarctus du myocarde.
Arch. des maladies du coeur, suppl. rev. athérosclérose 1, 193, 1959

47- MEURS A.A.H., VOS A.K., VERHEY J.B., GERBRANDY J.
ECG during heart rupture. British Heart Journal 32, 232, 1970.

48- MILHAUD A.
Rapport d'activité à l'inserm, déc. 1969

49- MILHAUD A.
Aggressologie, tome III, 4, 597, 1962

50- MILHAUD A., POTIER J.C., FONTAINE G., GROSGOGEAT Y, FACQUET J.
Intérêt des perfuseurs électriques pour l'administration à dose constante de chlorydrate d'isoprénaline dans les blocs auriculo-ventriculaires
Pr. Med. 76, 2275, 1968

51- MILHAUD A., CHANARD J., LEVY R., FONTAINE G., GROSGOGEAT Y., FACQUET J.
Remarque sur l'utilisation de la lignocaïne dans le traitement du sd. d'hyperexcitabilité dans l'infarctus récent.
Arch. des Mal. du coeur
10, 1474, 1969.

52- MILHAUD A.
Symposium INSERM déc. 1967

53- MONSALLIER, CARTIER, HUAULT
Massage cardiaque externe, tedhnique et résultats
Pr. Med. 72, 2769, 1964

54- MORTON, GORDON
ECG in ventricular rupture after myocardial infarction
An. Heart J., 72, 817, 1966

55- NEGOVSKI V.A. GURVITCH N.L., ZOLOTOCRILINO E.S MILHAUD A.
Massage cardiaque externe prolongé pour fibrillation ventriculaire chez le chien
Pr. Med. 22, 12, 1962

56- NUZUM F.R.
Auscultary evidence of cardiac rupture
Am. Heart J. 39, 909, 1950

57- OBLATH R.W., LEVINSON D.C., GRIFFITH G.C.
Factors influencing rupture of the heart after myocardial infarction
J.A.M.A. 149, 1276, 1952.

58- OPPERMAN A., DELAGE J., BENIS A.
Rupture cardiaque non traumatique, étude anatomo-clinique à propos de 45 cas
Ann. Anat. Path. Paris, 8, 213, 1963

59- ROHDE E.
über die Einfluss der Mechanischen Bedin gungen auf die Tatigkeit und den Saner-stoffverbranch der Warmbluten Herzens
Arch. exp. Path. und Pharmacol;68, 401 1912

60- ROSS H.M., YOUNG J.M.
Clinical and necropsy findings in rupture of the myocardium, a review of 43 cases
Scot. Med. J. 8, 223, 1963

61- SANDERS C.A., CASTLEMAN B.
Case report of the Massachussets General Hospital,hemo-pericardium for 17 days followed by sudden death.
N.E.J.M. 283, 862, 1970

62- SEGALL H.N.
Rupture of ventricular myocardium, report of 4 cases with comment on pathogenesis and on clinical signifiance of possibility of cardiac rupture in prognosis of corona-ry artery diseases
Am. Heart J. 30, 39, 1945

63- SIGLER L.H.
Rupture of heart in myocardial infarction clinical and pathologic observation
Am. J. of Cardiology 5, 14, 1960

64- SMITH H.L., BARTELS E.C.
Spontaneous rupture of the myocardium
M. Clin, North America 15, 1585, 1932

65- SPODICK D.H.
Electric alternation of the heart, its relation in the kinetics and physiology of the heart during cardiac tamponnade
Am. J. of Cardiology, 10, 155, 1962

66- TURNBULL G.C., HOWELL D.A.
Spontaneous rupture of the heart following acute myocardial infarction
J. Lab. Clin. Med. 34, 1759, 1949.

67- VAYSSE, PERRIN, DU BOUCHET
Le chlorure de calcium, médicament majeur de l'inefficacité cardiaque, étude expérimentale et application clinique
Mem. Acad. Clin. 62, 296, 1956

68- WALDBRON N.E., FENNEL R.H., CASTLEMAN B., BLAND E.F.
Myocardial rupture and hemopericardium associated with anticoagulant therapy, a post mortem study
N.E.J.M., 251, 892, 1954.

69- WESSLER S., ZOLL P.M., SCHLESINGER M.J.
The pathogenesis of spontaneous cardiac rupture
Circulation, 6,334, 1952

70- ZEMAN F.D., RODSTEIN M.
Cardiac rupture complicating myocardial infarction in the aged.
Arch. of Int. Med. 105, 431, 1960

71- ZINN W., COSBY R.
Myocardial infarction, statistical analysis of 679 autopsy proven cases.
Am. J. of Med. 8, 169, 1950

-;-